嗅神経芽細胞腫（きゅうしんけいがさいぼうしゅ）

嗅神経芽細胞腫について

嗅神経芽細胞腫は、鼻副鼻腔の中でも、鼻の中の上にある嗅上皮から発生する腫瘍で、悪性腫瘍に分類されます。全ての鼻副鼻腔腫瘍の約 3%を占め、年間の発症数は人口 100 万人あたり 0.4 人と言われています。

嗅神経芽細胞腫の症例

図 1　左鼻腔に発生した嗅神経芽細胞腫の MRI 画像と内視鏡の写真

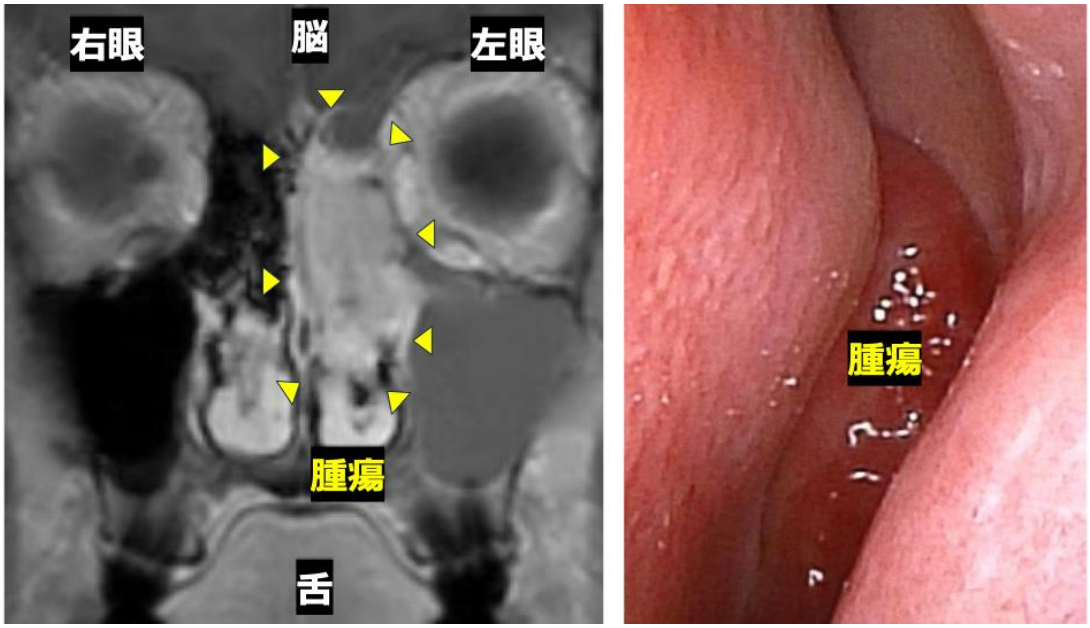

症状について

腫瘍が小さいときは特に症状がありませんが、大きくなるとにおいがわからない、鼻づまり、鼻血、頭痛などの症状が出現します。さらに腫瘍が大きくなると周りにある眼や脳にも浸潤して、ものが二重に見える、けいれん、意識障害などの症状が出ることもあります。

診断について

通常は鼻の視診と鼻腔の内視鏡で腫瘍の大きさや位置などを評価します。CT 検査や MRI 検査などで、腫瘍の大きさや眼や脳などの周りの臓器への進展がないかどうかを評価します。また、遠隔転移がないかどうかのために PET/CT 検査を行うこともあります。診断には、鼻から腫瘍の一部を採取して、病理検査が必要です。少量の組織では診断が難しいこともあり、手術により摘出後に確定診断が出ることもあります。

治療について

治療は手術による腫瘍の摘出が基本となります。手術では腫瘍だけでなく、周りの組織を一部つけて一塊として切除することが重要です。以前は顔面外切開±開頭頭蓋底手術（craniofacial resection）が行われていましたが、近年では経鼻内視鏡下頭蓋底手術が普及してきています。腫瘍が鼻副鼻腔内に限局している場合は、内視鏡のみでの手術で摘出することが可能です。しかし、腫瘍が脳や周囲にも進展しているような大きな腫瘍には、内視鏡のみでは切除ができないので、脳神経外科と合同で内視鏡下手術＋開頭頭蓋底手術にて腫瘍を摘出します。手術で完全切除した場合でも、時間が経過してから腫瘍が再発することがありますので、近年は手術後に放射線治療を行うことが多くなっています。

手術ができないような腫瘍には、放射線治療が行われます。腫瘍の近くにある脳や眼への後遺症を減らすために、陽子線治療や重粒子線治療などの粒子線治療が行われることもあります。遠隔転移がある時は、抗がん剤治療を行いますが、治療効果はあまり高くありません。

治療後は、再発や転移がないか確認するために、定期的な経過観察が必要です。嗅神経芽細胞腫は治療後５年以降も再発する可能性があるので、長期的に経過観察をすることが必要です。

執筆者

- 氏　名：　西尾　直樹（にしお　なおき）
- 所属医療機関：　名古屋大学医学部附属病院
- 診療科：　耳鼻咽喉科