腺様嚢胞（せんようのうほう）がん

腺様嚢胞がんについて

腺様嚢胞がんは、分泌腺から発生する悪性腫瘍で、唾液腺や口腔、咽頭、鼻副鼻腔、外耳など頭頸部領域の様々な場所から発生します。局所の腫瘍の増大は比較的ゆっくりですが、周囲の組織、特に神経への浸潤傾向が強いことが特徴です。首のリンパ節に転移することは少ないですが、肺や骨、肝臓など離れた部位に遠隔転移をすることもあります。

年間の発症数は人口 100 万人あたり 3-4.5 人と言われています。発生する部位としては、耳下腺や顎下腺などの唾液腺が最も頻度が高いです。

腺様嚢胞がんの症例

図 1　舌根（舌のつけ根）に発生した腺様嚢胞がんの MRI 画像と内視鏡の写真

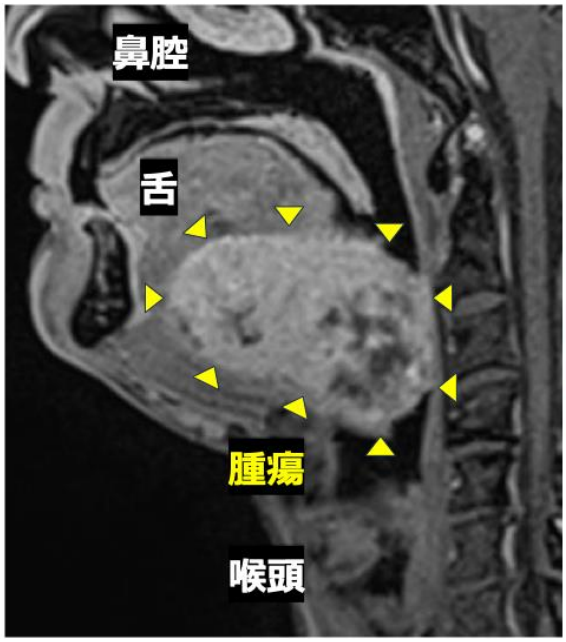

症状について

特に腺様嚢胞がんに特異的な症状はありません。腫瘍が小さいときは特に症状がありませんが、大きくなると周囲の臓器の機能低下や痛みなどが出現することがあります。

診断について

通常は視診と内視鏡などで腫瘍の大きさや位置などを評価します。さらに CT 検査や MRI 検査などで、腫瘍の大きさや周りへの進展範囲を評価します。遠隔転移がないかどうかのために PET/CT 検査を行うこともあります。診断には、腫瘍組織の一部を採取して、病理検査が必要です。少量の組織では診断が難しいこともあり、手術により摘出後に確定診断が出ることもあります。

治療について

腺様嚢胞がんは放射線治療や抗がん剤治療に抵抗性ですので、治療は手術が第一選択となります。手術では腫瘍だけでなく、周りの組織を一部つけて一塊として切除することが重要です。腫瘍が大きい場合には、手術後に大きな欠損ができることになります。その際には形成外科と協力して、他のところから組織を移植して欠損を閉鎖します（遊離・遊茎組織移植術）。

手術ができないような腫瘍には、放射線治療が行われます。特に頭蓋底領域に発生した場合は、腫瘍の近くにある脳や眼への後遺症を減らすために、陽子線治療や重粒子線治療などの粒子線治療が行われることもあります。遠隔転移がある時は、抗がん剤治療を行いますが、治療効果はあまり高くありません。

治療後は、再発や転移がないか確認するために、定期的な経過観察が必要です。腺様嚢胞がんは局所での再発や遠隔転移をする可能性があるので、長期的に経過観察をすることが必要です。

執筆者

- 氏　名：　西尾　直樹（にしお　なおき）
- 所属医療機関：　名古屋大学医学部附属病院
- 診療科：　耳鼻咽喉科